

CASE REPORT

Endobronchial Metastasis of Colorectal Carcinoma

Métastase endobronchique d'un adénocarcinome

Safa Sabur ^a , Taoufiq Rachid ^a, Damessane Lamboni ^a, Wafae El aamadi ^a,

Achir Abdellah ^{a,b}, Bouchikh Mohammed ^{a,b} 

^a Service de chirurgie thoracique, CHU Ibn Sina, Rabat, Maroc.

^b Faculté de Médecine et de Pharmacie, Université Mohamed, Rabat, Maroc.

ABSTRACT

Background : Endobronchial metastasis is an infrequent secondary location of an extra thoracic cancer. Colorectal cancer is one of the most affected primary tumours. **Case presentation :** We report the clinical case of a patient who has had endobronchial metastasis of a adenocarcinoma of the colon, confirmed by mass biopsy. Surgical treatment was indicated after chemotherapy cures. The patient is currently asymptomatic 33 months after treatment. **Conclusion :** Endobronchial metastasis is a rare entity, occurring after years of primary disease progression. Surgery allows for prolonged survival and disease control. **KEYWORDS:** Colorectal adenocarcinoma –Endobronchial metastasis –Pulmonary metastases – Bronchoscopy.

RESUME

Introduction : Les métastases endobronchiques sont des localisations secondaires d'origine extra thoracique, peu fréquentes. Le cancer colique est parmi les tumeurs primitives les plus concernées. **Observation :** Nous rapportons le cas clinique d'un patient qui a présenté une métastase endobronchique d'un adénocarcinome colique confirmée par la biopsie de la masse. Un traitement chirurgical était indiqué après des cures de chimiothérapie. Le patient est actuellement asymptotique 33 mois après traitement. **Conclusion :** La métastase endobronchique est une entité rare, survenant après des années d'évolution de la maladie primitive. La chirurgie permet une survie prolongée et le contrôle de la maladie.

Mots clés : Adénocarcinome colique – Métastase endobronchique – Métastases pulmonaires - Fibroscopie bronchique.

Correspondence : Sabur Safa. Service de chirurgie thoracique, CHU Ibn Sina, Rabat, Maroc.

Email : sabur.safa07@gmail.com

Copyright © 2020 Sabur S et al. This is an open access article distributed under the Creative Commons Attribution 4.0 International, which permits unrestricted use, distribution, and reproduction in any medium, provided the original work is properly cited.

INTRODUCTION

La métastase endobronchique se définit comme une localisation secondaire d'une tumeur primitive solide d'origine extra-thoracique, intéressant les bronches souches et lobaires [1]. C'est une entité rare qui a été décrite la première fois en 1890 [2]. Dans les séries autopsiques, 2% des tumeurs solides extra-thoraciques présentent des métastases endobronchiques. Les tumeurs primitives les plus concernées sont le sein, le rein et le colon-rectum. Il est estimé que 12 à 26 % des métastases endobronchiques ont comme origine le cancer colorectal.

L'objectif de notre travail est de rapporter le cas d'une métastase endobronchique et de décrire notre prise en charge tout en se rapportant aux données de la littérature.

CAS CLINIQUE : Il s'était agi d'un homme de 62 ans, avec un diabète type II sous antidiabétique oral, tabagique chronique à raison de 30 paquet/année, sevré 7 ans auparavant. Il était suivi depuis 2010 pour un adénocarcinome(ADK) colique, pour lequel il avait subi une hémicolectomie droite avec curage ganglionnaire.L'examen anatomopathologique avait conclu à un adénocarcinome colique classé pT3 N1

M0 R0. Un traitement par chimiothérapie adjuvante de plusieurs cures d'acide folinique fluorouracil oxaliplatine (FOLFOX) a ensuite été décidé.

En 2016, au cours du suivi, une tomодensitométrie (TDM) thoracique avait objectivé une masse hilare droite et une autre masse de densité graisseuse au niveau de l'hémithorax gauche en faveur d'un lipome pleural (Figure 1). La masse hilare droite fixait à la tomographie par émissions de positons (PET-scan). La bronchoscopie avait montré au niveau de l'arbre bronchique droit une masse tissulaire bourgeonnante obstruant complètement l'orifice du tronc intermédiaire. La biopsie avait permis de poser le diagnostic d'une métastase endobronchique de l'ADK colique.

Le patient avait bénéficié de six cures de chimiothérapie néoadjuvante. Une TDM de contrôle avait montré une nette régression de 30% de la masse tumorale. La fibroscopie de contrôle avait objectivé la persistance du bourgeon au niveau du tronc intermédiaire. La spirométrie avait mis en évidence un VEMS à 2.73 l (102%), le bilan cardiaque était sans anomalie. Le dossier avait fait l'objet d'une discussion en réunion de concertation pluridisciplinaire (RCP) d'oncologie thoracique. L'indication chirurgicale a été retenue. Ainsi, une thoracotomie postéro latérale droite à travers le 5e espace intercostal a été réalisée. L'exploration avait trouvé une masse occupant la totalité du lobe moyen et arrivant au hile pulmonaire, le lobe inférieur droit était le siège d'une bronchectasie. Une bi-lobectomie moyenne et inférieure avec curage ganglionnaire ont été réalisés. Les suites opératoires étaient simples.

Les résultats anatomopathologiques sont en faveur d'une localisation secondaire d'un ADK colique. Le curage ganglionnaire médiastinal était négatif. Une chimiothérapie adjuvante a été prescrite. Le suivi du malade pendant 33 mois n'a révélé aucune récurrence locale ou à distance.

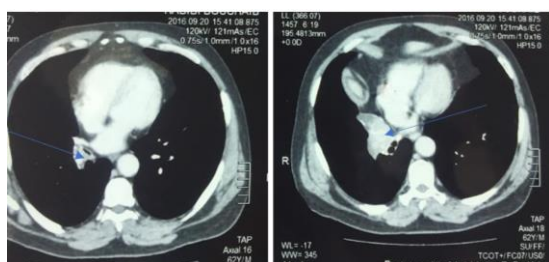


Figure 1 : Métastase endobronchique droite.

DISCUSSION

Le cancer colorectal est le troisième cancer le plus fréquent dans le monde (étude GLOBOCAN), avec une incidence de 1.36 millions de cas/an [3]. C'est la deuxième principale cause de décès par cancer chez l'homme et la troisième chez la femme. La prise en charge des cancers colorectaux par un traitement multimodal (chirurgie, radiothérapie et chimiothérapie néo adjuvante et adjuvante) a connu une grande avancée mais, malgré les évolutions thérapeutiques, la découverte de métastases d'emblée ou dans le suivi a lieu pour 40% à 60% des patients [4].

Les organes les plus touchés par des métastases d'un cancer colorectal sont le foie, et les poumons. Dix à 15% des patients présentent des métastases synchrones, et environ 50% des patients en développeront ultérieurement [5].

Les métastases endobronchiques des tumeurs solides sont de fréquence variable pouvant aller de 2% à 50% de l'ensemble des métastases d'origine extra-pulmonaire [1-6]. Les sites les plus concernés sont le sein, le rein et le colon-rectum [7-8]. Les cancers d'origine colorectale constituent la troisième cause de métastase endobronchique [7-8]. En 2014, dans l'étude de Marchioni et al faite sur 174 cas, 42 patients avaient une métastase endobronchique d'origine colique soit un pourcentage de 24% [8].

En 1890, Zenker a été le premier à publier sur les métastases endobronchiques à partir de deux cas d'un sarcome [9], et ce n'était qu'en 1941 qu'un cas de métastase endobronchique d'origine colique a été rapporté [10].

La physiopathologie des métastases endobronchiques ainsi que le mode de développement ont été décrits par Kiryu [11] qui a proposé 4 modes de développement :

Type I : métastase directement intrabronchique ; type II : invasion intrabronchique par une lésion parenchymateuse ; type III : invasion intrabronchique par une adénopathie médiastinale ou hilare et type IV : extension d'une lésion périphérique vers une bronche proximale.

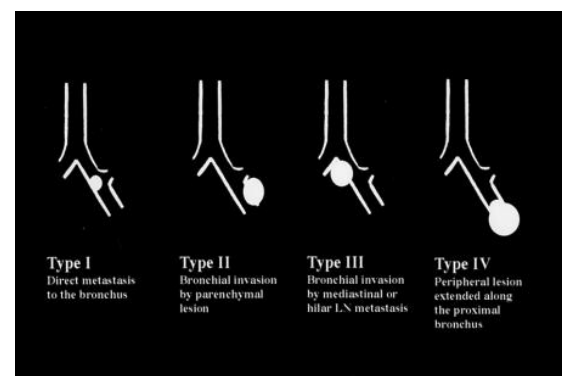


Figure 2 : mode de développement des métastases endobronchiques [11]

Dans la littérature l'âge moyen est de 60 ans [12-13]. La symptomatologie clinique est dominée par la toux, l'hémoptysie la dyspnée et le stridor. Cependant, 52 à 62.5% des cas les patients sont asymptomatiques [14]. Dans notre cas le patient était asymptomatique.

L'intervalle entre le diagnostic du cancer primitif et la détection des métastases endobronchiques est habituellement longue, elle est d'environ 50 mois [15]. Carlin et al, Kiryu et al et Ormerod et al ont rapporté des intervalles comparables de 63, 59 et 44 mois, respectivement, pour les cancers colorectaux [14], ce qui pourrait signifier que la métastase endobronchique se produit fréquemment dans un cancer primitif «bien contrôlé», cependant, il n'y a pas d'explication évidente pour ce phénomène [16]. Notre patient a présenté la

métastase endobronchique après 72 mois du diagnostic de son cancer colique.

Le diagnostic est le plus souvent sous-estimé, car la bronchoscopie n'est pas utilisée systématiquement chez des patients avec des antécédents de tumeur maligne extrathoracique et présentant une symptomatologie respiratoire [17-18]. La radiographie standard n'est pas spécifique, elle peut montrer des signes indirects d'obstruction bronchique (l'atélectasie et le piégeage), une masse hilare, des nodules pulmonaires et des adénopathies médiastinales comme elle peut être normale. La tomographie par émissions de positons ou 18 FDG PET-Scan n'est pas nécessaire pour l'évaluation des métastases pulmonaire, elle peut être réalisée à la recherche d'une métastase extra-thoracique [19].

La prise en charge des métastases endobronchiques n'est pas encore codifiée, la stratégie thérapeutique doit être multidisciplinaire (réunion scientifique entre oncologue, chirurgien thoracique et radiologue). Les traitements utilisés dans les métastases endobronchiques sont déterminés par le type histologique de la tumeur primaire, son agressivité, la présence d'autres sites métastatiques, et l'état clinique du patient [20].

En cas de métastase d'origine colorectale, la chirurgie est le traitement idéal chez des patients bien sélectionnés, elle n'est indiquée que chez 10 à 20% des patients mais elle est la seule capable d'obtenir un bon contrôle local de la maladie métastatique [21]. Cette chirurgie est indiquée chez tout patient qui peut tolérer la résection pulmonaire avec une tumeur primitive colorectale bien contrôlée sans autres sites métastatiques, à l'exception d'une métastase hépatique résecable, et une résection R0 techniquement faisable [19-22].

Les interventions chirurgicales peuvent être réalisées par abord classique, la thoracotomie postéro-latérale (TPL) simple ou avec conservation du muscle grand dorsal, ou par la chirurgie vidéo-thoroscopique (VATS). La VATS est une technique de plus en plus utilisée, elle donne moins de douleurs, peu de complication postopératoires, et elle réduit la durée d'hospitalisation [19]. La TPL reste plus préférée, elle permet la découverte fortuite d'autres lésions métastatiques, une résection R0 complète et le curage ganglionnaire, les inconvénients de cette voie conventionnelle sont la large incision (cicatrice), et les complications postopératoires, notamment la douleur, mais ces dernières années, on note la diminution des douleurs postopératoires grâce à l'évolution des techniques d'analgésie en chirurgie thoracique.

Dans la chirurgie des métastases pulmonaires, le curage ganglionnaire ou sampling est un sujet très discuté. Actuellement, l'atteinte ganglionnaire hilare et/ou médiastinale est considérée comme un facteur pronostique, l'atteinte médiastinale homolatérale N2 est de mauvais pronostique par rapport à N1 [23], aucune étude randomisée n'a montré l'influence de curage ganglionnaire sur la survie globale des patients [19-24]. Notre patient a bénéficié d'une bilobectomie avec un curage ganglionnaire sous carinaire.

La résection mécanique par endoscopie bronchique, à visée curative, peut être indiquée pour les métastases endobronchiques de petites tailles, elle a aussi un intérêt dans la réduction de l'obstruction intra bronchique afin d'améliorer la qualité de vie du patient [25]. L'endoscopie bronchique permet plusieurs techniques de traitement endobronchique tels que, le stent, la chirurgie au laser, l'électrocoagulation, le débridement bronchique, la curiethérapie, la thérapie photodynamique et la cryothérapie. Le traitement endoscopique est complémentaire à la radio-chimiothérapie, il améliore la tolérance à cette dernière et diminue le risque de sténose radio-induite [25].

La chimiothérapie est le traitement médical recommandé en cas de métastase endobronchique. En cas de métastases non résecable, la chimiothérapie est palliative, elle a pour but de prolonger la survie des patients. Pour les métastases résecables et selon les recommandations de la société européenne d'oncologie médicale (ESMO), la chimiothérapie est adjuvante pour toute lésion métastatique unique inférieure à 2 cm (Le protocole de chimiothérapie FOLFOX adjuvant pendant 06 mois), en cas de lésion unique supérieure à 2 cm ou lésions métastatiques multiples la chimiothérapie est indiquée en pré opératoire et postopératoire. Pour les résections R0 incertaines, la chimiothérapie doit être intensive avant tout réévaluation thérapeutique ou indication chirurgicale [19-26].

Dans la littérature, la survie globale des métastases endobronchiques est estimée à 16 mois [11-16]. Notre patient est toujours vivant, 33 mois après son traitement.

CONCLUSION

La métastase endobronchique d'origine colorectale est une entité rare, l'intervalle libre entre la maladie primitive et la métastase endobronchique est longue, de découverte le plus souvent fortuite lors du suivi de la maladie primitive. La fibroscopie bronchique avec des biopsies est l'examen clé pour poser le diagnostic des métastases endobronchiques. La chirurgie des métastases pulmonaires permet une survie prolongée chez des patients très bien sélectionnés, le geste chirurgical doit être entouré d'une chimiothérapie péri-opératoire. Enfin, une étroite collaboration entre les oncologues, pneumologues les chirurgiens thoraciques semblent indispensables pour une prise en charge optimale de ces patients.

AUTHORS' CONTRIBUTIONS

The participation of each author corresponds to the criteria of authorship and contributorship emphasized in the [Recommendations for the Conduct, Reporting, Editing, and Publication of Scholarly work in Medical Journals](#) of the [International Committee of Medical Journal Editors](#).

Indeed, all the authors have actively participated in the redaction, the revision of the manuscript and provided approval for this final revised version.

COMPETING INTERESTS

The authors declare no competing interests.

REFERENCES

- [1] Braman SS, Whitcomb ME. Endobronchial metastasis. *Arch Intern Med.* 1975;135(4):543–547.
- [2] Katsimbri PP, Bamias AT, Froudarakis ME, Peponis IA, Constantopoulos SH, Pavlidis NA. Endobronchial metastases secondary to solid tumors: report of eight cases and review of the literature. *Lung Cancer.* 2000 ;28(2):163–170. doi:10.1016/s0169-5002(99)00134-8
- [3] Ferlay J, Soerjomataram I, Dikshit R, et al. Cancer incidence and mortality worldwide: sources, methods and major patterns in GLOBOCAN 2012. *Int J Cancer.* 2015;136(5):E359–E386. doi:10.1002/ijc.29210
- [4] Société Nationale Française de Gastroentérologie. *Thésaurus de cancérologie digestive.*
- [5] Negri F, Musolino A, Cunningham D, Pastorino U, Ladas G, Norman AR. Retrospective study of resection of pulmonary metastases in patients with advanced colorectal cancer: the development of a preoperative chemotherapy strategy. *Clin Colorectal Cancer.* 2004;4(2):101–106. doi:10.3816/cc.2004.n.013
- [6] Shepherd MP. Endobronchial metastatic disease. *Thorax.* 1982;37(5):362–365. doi:10.1136/thx.37.5.362
- [7] Salud A, Porcel JM, Rovirosa A, Bellmunt J. Endobronchial metastatic disease: analysis of 32 cases. *J Surg Oncol.* 1996;62(4):249–252. doi:10.1002/(SICI)1096-9098(199608)62:4<249::AID-JSO4>3.0.CO;2-6
- [8] Marchioni A, Lasagni A, Busca A, et al. Endobronchial metastasis: an epidemiologic and clinicopathologic study of 174 consecutive cases. *Lung Cancer.* 2014;84(3):222–228. doi:10.1016/j.lungcan.2014.03.005
- [9] Baumgartner WA, Mark JB. Metastatic malignancies from distant sites to the tracheobronchial tree. *J Thorac Cardiovasc Surg.* 1980;79(4):499–503.
- [10] Raine F. Metastatic carcinoma of the lung invading and obstructing a bronchus. *J Thorac Cardiovasc Surg* 1941; 11: 216-218.
- [11] Kiryu T, Hoshi H, Matsui E, et al. Endotracheal/endobronchial metastases : clinicopathologic study with special reference to developmental modes. *Chest.* 2001;119(3):768–775. doi:10.1378/chest.119.3.768
- [12] Endobronchial Metastases from Colorectal Cancers: Natural History and Role of Interventional Bronchoscopy
- [13] Bar-Gil Shitrit A, Shitrit D, Bakal I, Braverman D, Kramer MR. Endobronchial metastases from colon cancer without liver metastases: report of eight cases. *Dis Colon Rectum.* 2007;50(7):1087–1089. doi:10.1007/s10350-006-0880-z
- [14] Fournel C, Bertoletti L, Nguyen B, Vergnon JM. Endobronchial metastases from colorectal cancers: natural history and role of interventional bronchoscopy. *Respiration.* 2009;77(1):63–69. doi:10.1159/000158487
- [15] Sørensen JB. Endobronchial metastases from extrapulmonary solid tumors. *Acta Oncol.* 2004;43(1):73–79. doi:10.1080/02841860310018053
- [16] Lee SH, Jung JY, Kim DH, et al. Endobronchial metastases from extrathoracic malignancy. *Yonsei Med J.* 2013;54(2):403–409. doi:10.3349/ymj.2013.54.2.403
- [17] Ormerod LP, Horsfield N, Alani FS. How frequently do endobronchial secondaries occur in an unselected series ?. *Respir Med.* 1998;92(3):599–600. doi:10.1016/s0954-6111(98)90317-1
- [18] Lee YC, Wong CS, Jeffery GM. Endobronchial metastasis from rectal adenocarcinoma. *Respir Med.* 1997;91(4):245–248. doi:10.1016/s0954-6111(97)90047-0
- [19] Pagès PB, Le Pimpec-Barthes F, Bernard A. Chirurgie des métastases pulmonaires des cancers colorectaux : facteurs prédictifs de survie. *Rev Mal Respir.* 2016;33(10):838–852. doi:10.1016/j.rmr.2016.02.006
- [20] Katsimbri PP, Bamias AT, Froudarakis ME, Peponis IA, Constantopoulos SH, Pavlidis NA. Endobronchial metastases secondary to solid tumors: report of eight cases and review of the literature. *Lung Cancer.* 2000;28(2):163–170. doi:10.1016/s0169-5002(99)00134-8
- [21] David Malka, Valérie Boige, Michel Ducreux. *Cancer colorectal métastatique : stratégie thérapeutique.* John Libbey Eurotext, vol. 14, numéro spécial, mars 2007.
- [22] Kondo H, Okumura T, Ohde Y, Nakagawa K. Surgical treatment for metastatic malignancies. Pulmonary metastasis: indications and outcomes. *Int J Clin Oncol.* 2005;10(2):81–85. doi:10.1007/s10147-004-0472-7
- [23] Hirose T, Itabashi M, Ohnuki T, et al. Prognostic factors in patients undergoing complete resection of pulmonary metastases of colorectal cancer: a multi-institutional cumulative follow-up study. *Surg Today.* 2013;43(5):494–499. doi:10.1007/s00595-012-0373-8
- [24] B. de Latour, Flecher E, Verhoye JP, et al. Exérèse des métastases de cancer colorectal: vidéothoroscopie et nodulectomie seule ou thoracotomie pour métastectomie avec curage ganglionnaire. *La lettre de l'hépatogastroentérologue.* 2011, Vol 14, Num 2, pp 62-65, 4 p ; ref : 20 ref
- [25] Luciani S, Bertoletti L, Vergnon JM. Traitement endoscopique de métastases endobronchiques d'un adénocarcinome du col utérin. *Rev Mal Respir.* 2010;27(7):759–763. doi:10.1016/j.rmr.2010.06.018
- [26] Schmoll HJ, Van Cutsem E, Stein A, et al. ESMO Consensus Guidelines for management of patients with colon and rectal cancer. a personalized approach to clinical decision making. *Ann Oncol.* 2012 ;23(10):2479–2516. doi:10.1093/annonc/mds236