


CASE REPORT

A Minimally Invasive Treatment of Dental Fluorosis: A Case Report

Thérapeutique mini-invasive de la fluorose dentaire : A propos d'un cas clinique

Merieme Lferde , Sarah Tabbai, Houda El Khammal, Hakima Chhoul
Université Mohamed V Rabat - Faculté de médecine dentaire de Rabat, Morocco

ABSTRACT

The carioprotective action of fluor has been recognized for more than fifty year, becoming one of the pillars of the prevention of dental caries. However, its excessive ingestion during the first years of tooth formation can lead to the development of dental fluorosis. It is a pre-eruptive acquired structural anomaly characterized by a polymorphic appearance. It can cause, in some case, a major aesthetic and functional damage. To overcome this problem, modern dentistry offers a wide therapeutic field. The main objective is to adopt a therapy adapted to each situation while being the least invasive possible. It is in this perspective that this work presents the therapeutic management of dental fluorosis in a 14-year-old patient. The treatment consisted of the combination of two methods: micro-abrasion associated with external bleaching, which made it possible to obtain a very satisfactory result, while respecting the principle of tissue economy.

KEYWORDS: Dental Fluorosis; External Bleaching; Micro-abrasion; Aesthetic.

RESUME

L'action carioprotectrice du fluor par voie topique est reconnue depuis plus d'une cinquantaine d'année. Ce dernier est devenu aujourd'hui, l'un des piliers de la prévention de la maladie carieuse. Toutefois, l'ingestion excessive de cet oligo-élément durant les premières années de la formation des dents peut entraîner l'apparition d'une fluorose dentaire. Il s'agit d'une anomalie de structure acquise pré-éruptive caractérisée par un aspect polymorphe variant en fonction de la sévérité d'atteinte. Elle peut engendrer, dans certains cas, en fonction de son impact sur la couleur et l'aspect de surface de l'émail dentaire, un préjudice esthétique et fonctionnel majeur. Pour pallier cette problématique, la dentisterie moderne propose un vaste champ thérapeutique allant de l'éclaircissement aux restaurations prothétiques. L'objectif principal est d'adopter une thérapeutique adaptée selon chaque situation tout en étant le moins invasif possible. C'est dans cette optique que ce travail se propose de présenter la gestion thérapeutique d'une fluorose dentaire chez une patiente âgée de 14 ans. Le traitement a consisté en la combinaison de deux méthodes : la micro-abrasion et l'éclaircissement externe ambulatoire ce qui a permis d'obtenir un résultat très satisfaisant pour la patiente, tout en respectant le principe d'économie tissulaire.

MOTS CLES : Fluorose dentaire, micro-abrasion, éclaircissement, traitement micro-invasif, esthétique.

Correspondence: Merieme Lferde, résidente, Faculté de médecine dentaire de Rabat, Morocco.

Email: merieme.lferde@gmail.com

Copyright © 2021 Lferde M et al. This is an open access article distributed under the [Creative Commons Attribution 4.0 International](https://creativecommons.org/licenses/by/4.0/), which permits unrestricted use, distribution, and reproduction in any medium, provided the original work is properly cited.

INTRODUCTION

La fluorose dentaire est une anomalie de structure acquise de l'émail due à une intoxication chronique par le fluor. Elle se présente sous la forme d'altérations caractérisées par des taches de couleur variable (blanc crayeux, marron ..) associées ou non à des pertes de substances [1,2]. Elle présente, dans certains cas, un préjudice esthétique et fonctionnel majeur qui peut avoir des séquelles

psychologiques et altérer la qualité de vie de l'enfant ou de l'adolescent et plus tard de l'adulte.

Pour répondre à la demande esthétique croissante de ces patients, le praticien dispose aujourd'hui d'un arsenal thérapeutique varié. Le traitement doit respecter le gradient thérapeutique allant de l'approche la plus

conservatrice à la moins invasive tout en tenant compte des éventuelles complications post-opératoire.

Ce travail se propose d'illustrer, à travers un cas clinique, la prise en charge d'une fluorose dentaire chez une patiente de 14 ans.

OBSERVATION CLINIQUE

Une patiente âgée de 14 ans s'est présentée au Centre de Traitement et de Consultation Dentaire de Rabat, accompagnée de sa mère, soucieuse de l'aspect inesthétique dû à des taches sur les faces vestibulaires des dents antérieures maxillaires.

L'anamnèse a révélé que la patiente est en bon état de santé général. Elle est issue d'un mariage non consanguin et une naissance sans complications. La patiente a vécu dans la région de Ben Guerir (Khemilet) au Maroc jusqu'à l'âge de 3,5 ans. L'interrogatoire a révélé que son frère ainé présente également les mêmes taches.

Un nettoyage prophylactique préalable a permis de mieux visualiser l'étendue des colorations et d'écartier leur éventuelle étiologie extrinsèque. L'examen clinique mené après séchage et sous un bon éclairage a mis en évidence

la présence de zone opaques, horizontales, diffuses, à caractère bilatérale et symétrique ainsi que des taches allant du jaune au brun clair au niveau des faces vestibulaires des incisives permanentes maxillaires (fig 1).

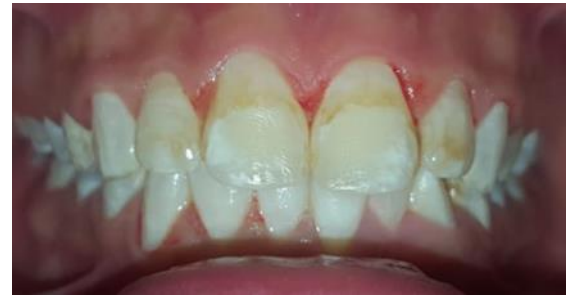

Fig.1 : Fluorose légère avec des taches jaunâtres et blanches opaques associés.

Les éléments recueillis à travers l'interrogatoire et l'examen clinique (fig.2) ont permis de confirmer le diagnostic de la fluorose dentaire modérée conformément à la classification de Dean (tableau 1.A).

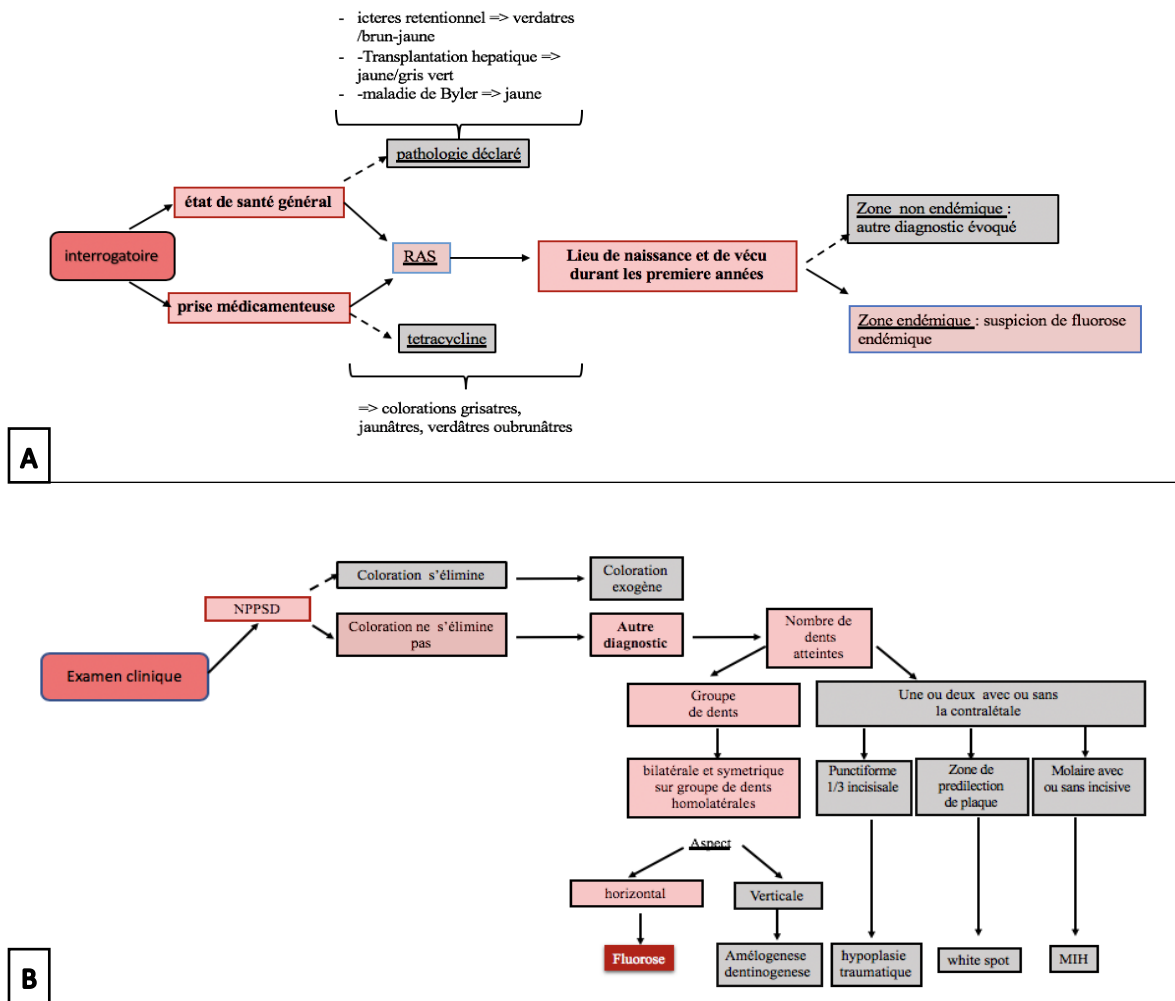


Fig 2 : démarche diagnostic.

A : éléments recueillis à travers l'interrogatoire. **B :** éléments recueillis à travers l'examen clinique.

Tableau 1 : Les classifications des fluoroses.

A : la classification de Dean : basée sur l'interprétation de l'apparence clinique et de son étendue. **B** : L'indice de Thylstrup Fejerskov (TFI) est fondé sur les caractéristiques histopathologiques de l'émail dentaire. **C** : L'indice de risque de fluorose se base sur la chronologie d'atteinte. La classe 1 correspond aux zones d'émail qui sont formées au cours de la première année tandis que la classe 2 correspond zones d'émail formées entre la troisième et la sixième année. En rouge, les zones atteintes chez notre patiente.

Indice de Dean (1934 modifiée en 1942).		L'indice de Thylstrup Fejerskov (TFI). (1978)	L'indice de risque de fluorose (FRI) (Pendrys 1990)
score 0 : normale	La surface dentaire est lisse et brillante. La teinte est normale et uniforme.		
score 1 : discutable	L'émail présente des défauts de translucidité		
score 2 : très légère	De petites zones blanches opaques irrégulièrement réparties. Elles représentent moins de 25% de la surface de la dent concernée.		
score 3 : légère	Les zones opaques blanches de l'émail sont plus étendues mais ne représentent pas plus de 50% de la surface de la dent.		
score 4 : modérée	Signes d'usure marquée et, souvent, des taches brunes inesthétiques. La forme des dents reste inchangée.		
score 5 : sévère	L'émail présente des puits marqués et profonds qui peuvent confluer et entraîner une perte d'émail de surface. La forme générale de la dent peut être modifiée.		
Score 6	Les 4 dents antérieures sont absentes		

La thérapeutique adoptée selon la situation clinique (**fig.3**) a consisté en un traitement micro- invasif associant la micro-abrasion à un éclaircissement ambulatoire tout en

motivant la patiente à l'hygiène bucco-dentaire et en la faisant bénéficier de conseils diététiques.

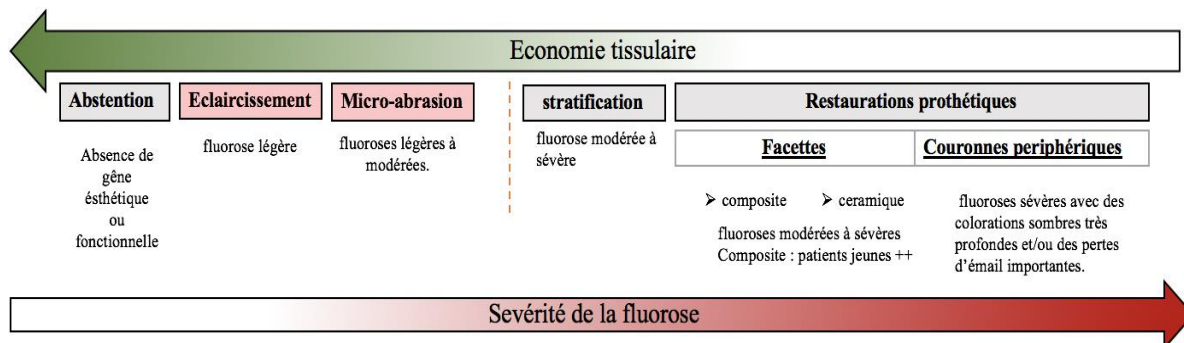


Fig 3 : Gradient thérapeutique selon la sévérité de la fluorose : la thérapeutique adoptée dans notre cas est une micro-abrasion combinée à un éclaircissement externe.

Le premier temps opératoire au fauteuil a consisté en une :

- prise d'empreinte primaire à l'alginate suivie de la confection de gouttières thermoformées maxillaire et mandibulaire.
- mise en place des barrières de protection (lunette et digue) afin de protéger la face et les tissus mous des projections d'acides.
- application de la pâte micro-abrasive sur la face vestibulaire des dents (**fig.4**) et brossage à l'aide d'une brosse montée sur contre-angle avec une faible pression et vitesse de rotation (300tour/min) à raison de 10 secondes/ dent. Ce cycle a été répété trois fois lors de chaque séance. Entre chaque cycle la pâte a été éliminée à l'eau et la dent soigneusement séchée puis évaluée esthétiquement. A la fin de chaque séance, un polissage avec une pâte fluorée est réalisé pour reminéraliser la surface dentaire. Au total trois séances de micro-abrasion ont été nécessaires (**fig.5**).

Le second temps opératoire en ambulatoire a consisté en :

- la réalisation d'un éclaircissement ambulatoire à base de peroxyde de carbamide dosé à 16% en utilisation de 2h/jours pendant 2 semaines (**fig6**).
- l'instauration d'un contrôle à 5 jours, puis à intervalle régulier afin de contrôler si le temps de port et/ou la concentration du gel d'éclaircissement doivent être ou non modifiés.

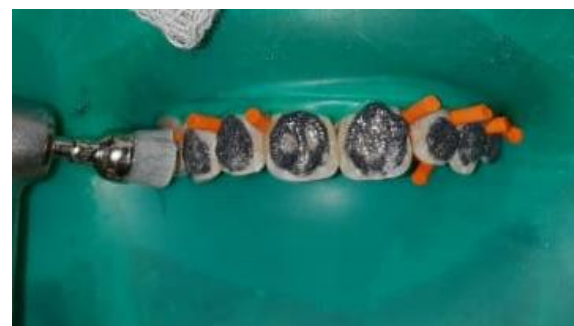

Fig 4 : Application de la pâte micro-abrasive sur les faces vestibulaires.

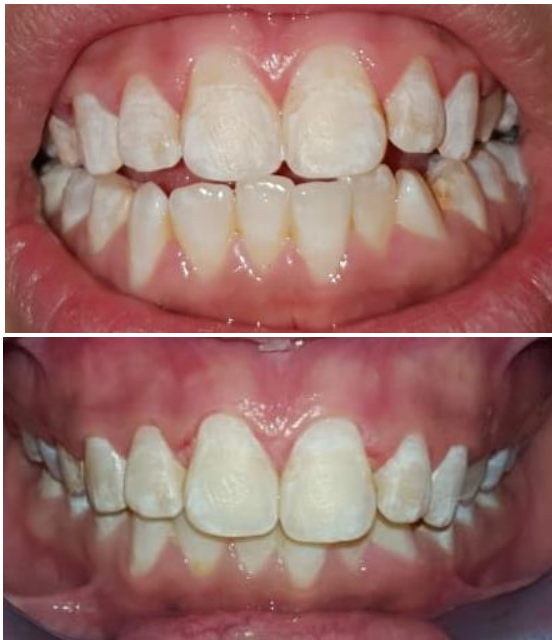

Fig 5 : Résultats de la première séance de micro-abrasion et après la 3eme séance.

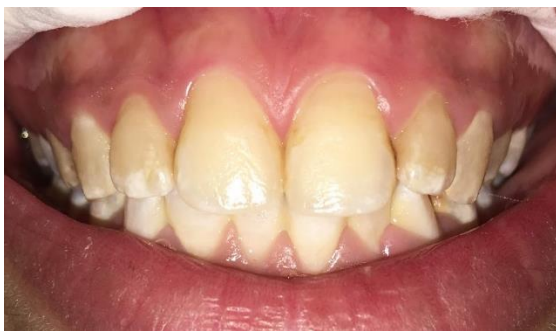

Fig 6 : Contrôle clinique après 2 semaine d'éclaircissement externe en ambulatoire

DISCUSSION

Chez notre patiente, l'aspect des taches sur les incisives et les éléments recueillis à travers l'interrogatoire et l'examen clinique étaient en faveur du diagnostic d'une fluorose dentaire. Il s'agit d'une anomalie de développement de l'émail due à un surdosage en fluorures qui affecte l'activité des améloblastes durant les phases de sécrétion et de maturation [1,2].

L'atteinte dentaire en présence de cette anomalie est toujours symétrique dans les groupes de dents homologue et suit les lignes de développement de l'émail [3].

Elle se manifeste cliniquement par des taches blanches opaques, des lignes ou encore des striations horizontales blanchâtres ou brunâtres au niveau de l'émail selon le degré d'atteinte [4,5] (tableau 1.B). Ces dernières sont la conséquence d'une modification des propriétés optiques de l'organe dentaire, dont le point de départ est déclenché par une hypominéralisation amélaire. En effet, dans l'émail hypominéralisé les multiples changements de phase fluide-hydroxyapatite sont accompagnées par l'apparition d'interfaces différentes avec des indices de réfraction (IR) propre (IR pour l'hydroxyapatite = 1,62 et IR pour l'eau 1,33). Ainsi, à chaque fois qu'un rayon lumineux traverse une interface, sa trajectoire est

dispersée. La lésion hypominéralisée forme alors un « labyrinthe optique » perçu blanc/opaque par l'œil selon les lois de l'optique. Histologiquement, les dents porteuses de fluorose présentent, sous une couche de surface hyperminéralisée, une hypominéralisation de subsurface impliquant le tiers externe de l'épaisseur de l'émail [6].

Dans ses formes plus sévères (indice de Dean >4), ces dyschromies peuvent évoluer en de petites cavités « émail mité.

Cette intoxication par le fluor peut être due à une accumulation d'apport fluoré par méconnaissance des diverses sources (eaux de boisson ou de préparation des biberons trop riches en fluor, sels fluorés, dentifrices) ou encore à une exposition à une eau potable richement fluorée lors de la période à risque (aux alentours de 21-30 mois chez les sujets féminins pour les incisives centrales maxillaires) [7] (tableau 1.C).

Pour notre patiente, elle a consommé jusqu'à l'âge de 3,5 ans ce qui correspond à la période de susceptibilité maximale l'eau de Ben Guerir qui est réputé pour avoir une concentration élevée de fluorures (2,99 ppm +/- 0.78 ppm). A cela vient s'ajouter une consommation quotidienne de thé qui fait appel à cette eau également ainsi que d'autres denrées de la région.

La prévention de la fluorose reste la meilleure approche à adopter. Elle a pour objectif de contrôler les apports fluorés, particulièrement chez les enfants de moins de 6 ans (période à risque) et vivant dans les zones endémiques. Pour rappel, ces apports ne doivent pas dépasser 1 mg selon les recommandations des instances médicales [8].

Lorsque ces stratégies préventives ne peuvent pas avoir lieu ou échouent, plusieurs thérapeutiques allant de la micro-abrasion de l'émail, de l'éclaircissement aux restaurations directes ou indirectes peuvent alors être appliquées [9-11]. Elles reposent sur trois concepts majeurs : le retrait de la couche d'émail atteinte, son recouvrement et/ou son éclaircissement. L'approche thérapeutique est personnalisée selon la situation clinique. Elle doit se faire dans l'optique d'une préservation tissulaire maximale. Cette règle est encore plus rigoureusement appliquée chez le jeune patient et quand les tissus durs dentaires concernés sont exempts de toute autre pathologies comme chez notre patiente, raison pour laquelle nous avons opté pour l'approche la moins invasive à savoir l'association de la micro-abrasion et de l'éclaircissement ambulatoire.

La micro-abrasion est un traitement chimio-mécanique pratiquée depuis 1986 pour éliminer de manière contrôlée (jusqu'à 200 µm de profondeur) les taches blanches opaques et brunes de l'émail, tout en lissant les irrégularités de surface d'émail fournissant ainsi une surface plus régulière et brillante [12,13] par effet d'abrasion. Cependant, il n'y a pas de consensus sur la durée et le nombre de répétitions à effectuer pour obtenir un bon résultat [14]. C'est une technique très conservatrice indiqué dans les cas de fluorose dentaire légère à modérée [15-17]. Elle présente l'avantage d'être simple, rapide, peu désagréable ce qui est très appréciable chez les jeunes patients en raison de leur coopération parfois difficile. L'éclaircissement externe, quant à lui, permet d'obtenir

une structure dentaire plus claire et plus homogène, comme c'est le cas pour notre patiente. En effet, la perte d'une fine épaisseur de l'émail peut laisser transparaître la dentine sous-jacente [18]. L'éclaircissement permet de diminuer la saturation de la teinte en plus d'obtenir une teinte plus uniforme de la dent. Par la suite, un calendrier régulier de suivi (tous les 3 mois) avec la patiente a été instauré. A ce jour, la patiente n'a rapporté aucune sensibilité post-opératoire.

CONCLUSION

La fluorose dentaire est une anomalie de développement de l'émail due à un surdosage de fluor. La prévention reste la meilleure approche à adopter. Cependant, quand celle-ci n'a pas eu lieu ou échoue, un arsenal thérapeutique varié permet de prendre en charge cette pathologie. Ces thérapeutiques sont classées par ordre croissant de la moins invasive à la plus invasive. La micro-abrasion de l'émail représente une bonne méthode pour éliminer les zones blanches opaques et les taches brunes, alors que le blanchiment permet d'uniformiser la teinte de la dent. L'association de ces deux techniques aboutie à un résultat esthétiquement satisfaisant, économe en tissu dentaire.

REFERENCES

- [1] Sundfeld D, Pavani CC, Pini N, Machado LS, Schott TC, Sundfeld RH. Enamel Microabrasion and Dental Bleaching on Teeth Presenting Severe-pitted Enamel Fluorosis: A Case Report. *Operative Dentistry*. 2019;44(6):566-573.
- [2] Fejerskov O, Manji F, Baelum V. The nature and mechanisms of dental fluorosis in man. *J Dent Res*. 1990;69 Spec No:692-700.
- [3] Levy SM. An update on fluorides and fluorosis. *J Can Dent Assoc*. 2003 May;69(5):286-291
- [4] Bronckers AL, Lyary DM, DenBesten PK. The impact of fluoride on ameloblasts and the mechanisms of enamel fluorosis. *Den Res*. 2009 Oct;88(10):877-93.
- [5] Allen.K, Agosta.C, Estafan.DU. Using microabrasive material to remove fluorosis stains. *J Am Dent Associ*. 2004 Mar;135(3):319-23.
- [6] Attal JP, Atlan A, Denis M, Vennat E, Tirllet G. White spots on enamel: Treatment protocol by superficial or deep infiltration (part 2). *International Orthodontics*. 2014;12:1-31.
- [7] Chirani.RA, Foray.H. Dental fluorosis: etiological diagnosis. *Archives de pédiatrie*. 2005 ;12 : 284–287
- [8] Agence Française de Sécurité Sanitaire des Produits de Santé. Mise au point sur le fluor et la prévention de la carie dentaire. In: Rapport de l'Afssaps. juillet 2000. p. 1–3.
- [9] Ardu S, Stavridakis M, Krejci I. A minimally invasive treatment of severe dental fluorosis. *Quintessence Int*. 2007;38:455–8.
- [10] Pontes DG, Correa KM, Cohen-Carneiro F. Re-establishing esthetics of fluorosis-stained teeth using enamel microabrasion and dental bleaching techniques. *Eur J Esthet Dent*. 2012;7:130–7.
- [11] Rodd HD, Davidson LE. The aesthetic management of severe dental fluorosis in the young patient. *Dent Update* 1997;24:408–11.
- [12] Croll TP, Cavanaugh RR. Enamel color modification by controlled hydrochloric acid-pumice abrasion. I. Technique and examples. *Quintessence Int* 1986;17:81–6.
- [13] Sundfeld RH, Croll TP, Briso AL, et al. Considerations about enamel microabrasion after 18 years. *Am J Dent* 2007;20:67–72.
- [14] Watts Am & Addy M (2001) Tooth discolouration and staining: A review of the literature *British Dental Journal* 190(6) 309-316.
- [15] Sundfeld RH, Franco LM, Gonçalves RS, de Alexandre RS, Machado LS, Neto DS. Accomplishing esthetics using enamel microabrasion and bleaching-a case report. *Oper Dent*. 2014 May-Jun;39(3):223-7.
- [16] Sundfeld RH, Sundfeld-Neto D, Machado LS, Franco LM, Fagundes TC, Briso AL. Microabrasion in tooth enamel discoloration defects: three cases with long-term follow-ups. *J Appl Oral Sci*. 2014 Jul-Aug;22(4):347-54.
- [17] Pandey P, Ansari AA, Moda P, Yadav M. Enamel microabrasion for aesthetic management of dental fluorosis. *BMJ Case Rep*. 2013 Oct 11;2013
- [18] Sundfeld D, Pavani CC, Schott TC, Machado LS, Pini NIP, Bertoz APM et al. Dental bleaching on teeth submitted to enamel microabrasion 30 years ago-a case report of patients' compliance during bleaching treatment. *Clin Oral Investig*. 2019 Jan;23(1):321-326.

ACKNOWLEDGMENTS

None.

AUTHORS' CONTRIBUTIONS

The participation of each author corresponds to the criteria of authorship and contributorship emphasized in the [Recommendations for the Conduct, Reporting, Editing, and Publication of Scholarly work in Medical Journals of the International Committee of Medical Journal Editors](#). Indeed, all the authors have actively participated in the redaction, the revision of the manuscript, and provided approval for this final revised version.

COMPETING INTERESTS

The authors declare no competing interests with this case.

FUNDING SOURCES

None.

PATIENT'S CONSENT

Written informed consent was obtained from the patient for the publication of this case report.